# Über
# Zahndoppelmißbildungen

mit 3 Fällen aus der Schul-Zahnklinik Freiburg i. Br.

---

## Inaugural-Dissertation

zur Erlangung der Doktorwürde
der Zahnheilkunde, vorgelegt der
Hohen Medizinischen Fakultät
der Albert-Ludwig-Universität zu
Freiburg im Breisgau

von

HANS STEFFAN
approb. Zahnarzt
aus Wiesloch

*

Müllheim in Baden
Buchdruckerei Otto Heß
1932

R. UNIV.
BIBLIOTHEEK
LEIDEN

Wenn man die Literatur der Zahnmißbildungen durchgeht, findet man, daß diesem Gegenstand innerhalb der letzten drei Jahrzehnte ein wachsendes Interesse gewidmet ist, besonders da gewisse Zusammenhänge mit der Phylogenie einerseits und der Entwicklungslehre und Teratologie andererseits zu bestehen scheinen.

Auch die Herausbildung der begrifflichen Momente hat in diesem Zeitraum ziemlich viel literarisches Material gefördert. Heute scheint die Begriffsdeutung und -bezeichnung auf Grund zahlreich beobachteter und veröffentlichter Fälle festzustehen.

Das Forschen nach den verursachenden Möglichkeiten hat ebenfalls zu einem gewissen Abschluß geführt, soweit das Organ selbst in Frage kommt. Zusammenhänge, die auf den Gesamtorganismus und seine Systeme hinweisen, sind bis heute allerdings erst angedeutet und werden die Forschung weiterhin beschäftigen.

Aus diesen Erwägungen heraus dürfte jede kritische Beschreibung eines Falles von Zahnmißbildungen von Interesse werden, abgesehen davon, daß diesen Erscheinungen auch eine klinische Bedeutung zukommt.

Es sollen hier, den vorliegenden Fällen entsprechend, nicht alle Zahnmißbildungen zur Sprache kommen, sondern nur diejenigen, welche heute unter den Begriffen: Zwillingszähne, Zahnverschmelzung und Zahnverwachsung, also Doppelmißbildungen allgemein geläufig sind.

Wohl zum ersten Male brauchte Pierre Fauchard 1733 den Ausdruck „Doppel- oder Zwillingszahn“ als Bezeichnung der Verwachsung zweier Nachbarzähne. Davaines präzisierte 1850 die Vereinigung mit einem überzähligen Zahn als Charakteristikum eines Zwillingszahnes.

1891 veröffentlichte Sternfeld zwei Fälle von Zwillingszähnen. Noch 1893 definierte Scheff die Zwillingsbildung als eine Vermehrung von Zahnkeimen, von denen

zwei dicht nebeneinanderliegende vor ihrer Ossifikation derart in Berührung kamen, daß sie miteinander verwachsen mußten. Scheffs Handbuch hat dann 1909 sich das von Davaines und von Busch als wesentlich angegebene Merkmal der „Überzahl" eines der beiden verschmolzenen Zähne zu eigen gemacht. Busch schilderte 1897 das Vorkommen solcher Anomalien auch bei Tieren.

Den Zwillingscharakter prägte Wedl 1870 so, daß statt eines einfachen Zahnkeimes ein doppelter gebildet wird, welch letzterer in einem Zahnsäckchen geschlossen bleibt, wobei es auf diese Weise zu einer partiellen oder totalen Verschmelzung kommt. Es sind demnach zwei Zahnkronen und zwei Wurzelteile vereinigt, welche derselben Zahnsorte angehören. Doch war er noch der Ansicht, daß Zwillingszähne nur bei Weisheitszähnen vorkommen. Für den Begriff Verschmelzung soll nach Wedl maßgebend sein, „daß bei vollkommen verschmolzenen einwurzeligen Zähnen eine gemeinsame Pulpenhöhle und ein bald gemeinschaftlicher, bald gespaltener Wurzelkanal vorhanden ist". Bei partieller Verschmelzung sollen zwei Kronen oder zwei Wurzeln miteinander verschmolzen sein.

Auch Baume gab in seinem 1877 erschienenen Lehrbuch ungefähr diese Definition für Zwillingszähne, doch widerlegte er die Ansicht Wedls, daß sie nur bei den Achtern vorkämen.

Weil behauptete, Zwillingsbildung sei nur an bleibenden Zähnen möglich, da überzählige Zähne nur ganz ausnahmsweise im Milchgebiß vorkämen.

1897 wurden nun zum ersten Mal von Busch die Begriffe der Verwachsung, Verschmelzung und Zwillingsbildung festgelegt, wie sie heute in fast allen Lehrbüchern (Bruhn, Römer, Port, Euler, Kantorowicz u. a.) Eingang gefunden haben.

Zu den dentes geminati (Zwillingszähne) gehören nach Maagk auch die Zähne, die doppelt angelegt, aber nicht verschmolzen sind, eine Ansicht, die sich mit der unten angegebenen von Apffelstaedt deckt.

Da der Begriff „Überzahl“ noch Schwierigkeiten machte, und um zu einer eindeutigen Definition der Bezeichnungen „Verschmelzung“ und „Zwillingszahnbildung“ zu gelangen, wurde von Riha ein Vorschlag gemacht, der letztere auf Grund objektiver Merkmale eindeutig bestimmen soll. Er fußte dabei auf den Spezialstudien von Busch über die Überzähligkeit der Zähne, der sie einteilt:

„1. In solche von Zapfenform.
2. In solche von Höckerform.
3. In solche von soweit ausgebildetem typischem Bau.“

Riha sagt nun, daß Zwillingsbildung vorliegt, wenn statt eines Zahnes (Zahnsorte) zwei Zähne zu gleicher Zeit in demselben Zahnsäckchen reifen und will die Feststellung auf Grund folgender objektiven Merkmale gemacht wissen:

1. Befund der Verschmelzung, d. h. der direkte Übergang der Dentinmasse des einen Zahnes in den anderen.
2. Konstatieren der Überzahl
   a) vom Typus Zapfenzahn } inäquale Zwillingsbildung
   b) vom Typus Höckerzahn }
   c) vom gleichen Typus: äquale Zwillingsbildung.

Aus einer Zusammenstellung der veröffentlichten Zahnzwillingsbildungen aus dem Jahre 1907 ist zu ersehen, daß solche bei folgenden Zähnen noch nicht beschrieben waren:

Milchgebiß:

| | |
|---|---|
| 2 | 2 |
| 3 | 3 |
| 4 | 4 |
| 5 | 5 |

| | |
|---|---|
| | |
| 3 | 3 |
| 4 | 4 |
| 5 | 5 |

bleibendes Gebiß:

| | |
|---|---|
| 3 | |
| 4 | 4 |

| | |
|---|---|
| | |
| | 5 |
| 3 | 3 |
| | |

Am Milchgebiß ist demnach diese Bildung wesentlich seltener als am bleibenden. (Riha).

Dagegen ist die Tendenz zur Verschmelzung von Nachbarzähnen beim Milchgebiß häufiger als beim Dauergebiß. In ersterem ist sogar in vereinzelten Fällen

eine Verwachsung von drei Schneidezähnen festgestellt worden; der mittlere ist dann stets ein überzähliger, sodaß es sich dabei um eine Verwachsung zweier Odontopagi concreti mit einem Nachbarzahn handelt. Die Gründe für das häufigere Vorkommen von Verwachsungen (concrescentia) im Milchgebiß sind aber bisher noch nicht aufgedeckt worden. Möglicherweise spielen die nahe beieinanderliegenden Entstehungs- und Durchbruchzeiten eine Rolle dabei. Die Konfluierung muß jedenfalls schon innerhalb der vier ersten Fetalmonate vor sich gegangen sein, denn etwa im fünften Monat beginnt bereits die Verkalkungsperiode der Milchzähne (Eidmann).

Ein gewisser Abschluß in diesen Begriffsklärungen war hiermit erreicht. 1907 drückte Riha das bezüglich des Begriffs „Verschmelzung" aus: „Über Verschmelzung herrscht wohl heute keine Uneinigkeit mehr; der direkte Übergang der Dentinmasse des einen Zahnes in die des anderen ist ein eindeutiges Merkmal. Je nach Ausdehnung der Vereinigung unterscheidet man totale Verschmelzung, wenn also Dentin in Dentin, Schmelz in Schmelz, Zement in Zement an der Berührungsstelle ineinander übergehen oder eine partielle, die im Kronenbereich oder Wurzelbereich statthat, wobei also im ersten Fall der Zement-, im zweiten Schmelzübergang wegfällt". Die Pulpenverhältnisse, ob gemeinsam oder getrennt, seien für die Beurteilung irrelevant.

Wohl am klarsten hat Apffelstaedt vor kurzem diese Begriffe herausgeschält. Er nennt Zwillingszähne, sofern sie einwandfrei getrennt sind, was durch Röntgenbild festzustellen ist: Gemini dentales aequales bei gleicher Größe, Gemini dentales inaequales bei ungleicher Entwicklung.

Bei diesen handelt es sich nur um Zahnleisten-, also Keimmißbildungen, die Zähne selbst sind meist normal.

Sind die Zwillingszähne aber verwachsen, so nennt er sie nach Herbsts Vorschlag Odontopagi concreti, wenn die Grenze noch erkennbar ist, Odontopagi-

confusi, wenn dies nicht mehr der Fall ist (Riesenzahn).

Auch bei ihnen ist die Unterteilung in aequales oder inaequales zu machen; der kleinere wird auch mit „parasiticus" im Gegensatz zu dem Autositen bezeichnet. Diese „verwachsenen" Zwillingszähne sind wirkliche Zahnmißbildungen.

Der Odontopagus aequalis concretus wird von Apffelstaedt wie folgt beschrieben: „Wenn die Vereinigung zweier Zwillingszähne etwas später (als bei dem Odontopagus aequalis confusus) vor sich geht, bilden die Zähne sich völlig aus, sind aber an der Vereinigungsstelle erkennbar miteinander verwachsen. Sie sind durch eine Fissur voneinander getrennt, bilden aber doch ein Ganzes". Wie bei den siamesischen Zwillingen, die auch zusammengewachsen waren aber doch ein Eigenleben führen konnten, so besitzen auch diese Art von Zwillingszähnen eine eigene Pulpenernährung. Das Vorhandensein zweier Pulpen beweise, daß es sich um eine Concrescentia und keine Confusio handelt.

Entsprechend obiger Einteilung Apffelstaedts kommen auch die Formen des Odontopagus parasiticus confusus und concretus vor. Sie können graduell so verschieden sein, daß schließlich der Parasit nur in einem überschüssigen Kronen- oder Wurzelrudiment sichtbar ist.

Diese Auffassung der Zwillingshypothese hat, wie Apffelstaedt sagt, den Vorteil einer sogenannten genetischen Reihe, welche bei den Gemini aequales beginnt und bei der kleinsten Abnormität mit einem Plus von Kronen und Wurzeln endet. In dieser Reihe ist auch z. B. der im Autositen völlig eingeschmolzene Parasit einzuordnen, der unter dem Namen Dens in Dente oder Odontopagus incretus bekannt ist.

Nachdem vorstehend die Begriffsentwicklung des Zwillingszahns geschildert ist, bleiben noch die neuesten Ansichten über die „Verschmelzung und Verwachsung von Nachbarzähnen" zu erwähnen.

Es wird vorgeschlagen, unter Verschmelzung die völlige Vereinigung zweier Zähne zu verstehen, sodaß

an den beiden Komponenten keine sichtbare Spur mehr zu sehen ist. Eine Verwachsung soll vorliegen, wenn eine Zusammenwachsung, also gewissermaßen eine partielle Verschmelzung, stattgefunden hat, bei der die Duplizität der Pulpen erhalten blieb. In beiden Fällen handelt es sich aber um Konfluierung der Dentinmassen. Diese Benennung ist insofern zweckmäßiger, als sie eine formale und kausale Parallele mit den Odontopagi bildet. Ob allerdings eine confusio, also eine derartige Verschmelzung zweier Nachbarzähne, daß sie eine gemeinsame Pulpa und keinerlei trennende Einkerbung besitzen, also eine Art „Riesenzahn" bilden, praktisch vorkam oder vorkommen könnte, ist bis heute noch nicht erwiesen. Jedenfalls liegt die Möglichkeit vor und muß daher auf dem Einteilungsschema auf Seite 9 ihren Platz finden.

Es muß hier hervorgehoben werden, daß die Ansicht Apffelstaedt's sich bezüglich des Ausdrucks „Verwachsung" in Widerspruch mit allen anderen Autoren setzt, die darunter ein Zusammenbacken verkalkter Zähne durch das Wurzelzement verstehen. Für diese Erscheinung empfiehlt Apffelstaedt den Ausdruck „Verstrickung". Diese „Verstrickung" kann erfolgen, wenn die von dem Zahnsäckchen gebildeten Zementoblasten entarten und Zementhyperplasieen in verschiedenster Form bilden. Bei chronischen Reizzuständen kann die Auflagerung an den Wurzeln so dick werden, daß das interdentale Knochenseptum resorbiert und eine Vereinigung mit dem Zement des Nachbarzahnes herbeigeführt wird. In einzelnen Fällen nehmen Hyperplasieen des Zements jedoch derartig ungewöhnliche Formen an, daß man ein solches Gebilde schwerlich noch mit Hyperplasie bezeichnen kann, da die starke Tumorbildung doch zu sehr als Gewebsmißbildung charakterisiert ist. Diese letzte Form müßte man als Zementom (Sigmund Weber) bezeichnen.

Wenn man den Begriff der Mißbildung nach E. Schwabe so definiert, daß eine Mißbildung eine während der foetalen Entwicklung zustandegekommene, also an-

geborene Veränderung der Morphologie eines oder mehrerer Organe oder Organsysteme oder des ganzen Körpers ist, welche außerhalb der Variationsbreite der Species gelegen ist", so ergibt sich ohne weiteres, daß die Verstrickung zweier Zähne inhaltlich nicht hier eingeordnet werden dürfte. Warum es aber doch geschehen muß, ist weiter unten ausgeführt.

Die Frage, welche Zähne von der Verschmelzung und der Verwachsung ergriffen werden können, läßt sich dahin beantworten, daß das Zusammenfallen ihrer Bildungszeit ein bedingender Faktor ist, und daß die Nähte des Kieferknochens als Grenze wirken. Aus diesem letzteren Grunde ist eine Verschmelzung der beiden $J^1$ sowie der $J^2$ mit den Canini im Oberkiefer unmöglich. Im Unterkiefer ist dagegen eine Vereinigung im Sinne einer Verschmelzung von 2 und 3 möglich und auch beobachtet. (Vgl. Fall 2 dieser Arbeit).

Eine neuere Arbeit (Dr. Fr. Lux und Dr. W. Lux, Versuch einer neuen Klassifizierung der durch Verwachsung oder Verschmelzung entstandenen Zahnabnormitäten; d. Mon.-Schrift für Zahnheilkunde, 1931, Heft 8) behandelt dieses Thema und bedauert, daß die Wedl'sche Klassifizierung veraltet sei und seit ihm sich niemand mehr mit einer Neueinteilung beschäftigt habe, die allen vorkommenden Fällen gerecht würde.

Wie oben ausgeführt wurde, ist dies wohl geschehen, (Busch 1897, Riha 1907, Apffelstaedt 1928) und besonders die auch in Lehmanns med. Handatlanten Bd. 41 aufgenommene Einteilung und Definition des letzteren Autors erlaubt eine restlose Einordnung aller diesbezüglichen Abnormitäten. Wertvoll ist gerade diese Einteilung ihrer ontogenetischen Grundlage und ihrer historischen Entwicklung wegen und sei daher noch einmal zusammengefaßt:

A.) Doppelbildungen infolge von Mißbildungen (Exzeßbildungen).

I. Mißbildungen der Zahnleiste.

Hierher gehören außer z. B. Doppelbildung der ganzen Zahnleiste

1. die gemini dentales aequales: völlig gleichmäßig ausgebildete, nicht vereinigte Doppelproduktionen der Epithelleiste;
2. die gemini dentales inaequales: wenn einer von den zwei Zwillingssprossen unentwickelt, verkümmert, ja oft gänzlich unterdrückt ist.

Hierbei ist leicht noch die Unterscheidung zu machen, ob die Doppelbildung symmetrisch oder asymmetrisch im Kiefer aufgetreten ist.

Bei der Hauptgruppe I ist weder eine confusio noch eine concrescentia möglich, dagegen eine constrictio (s. B.).

II. Mißbildung der Zähne selbst.

Diese Hauptgruppe umfaßt Doppelbildung einzelner Zähne, die nach deren Erscheinen als Zahnmißbildungen evident sind.

1. Odontopagus confusus.
   a) aequalis: die Verschmelzung ist in statu nascendi erfolgt. Eine Trennungslinie ist nicht mehr sichtbar. Riesenzähne. Gemeinsame Pulpa.
      a) symmetrisch. b) asymmetrisch.
   b) parasiticus: der Zahn ist größer als sein Korrespondent. Es hat sich eine Nebensprosse entwickelt, aber nur rudimentär; gleich darauf ist die völlige Verschmelzung eingetreten.
      Symmetrisch — asymmetrisch.
2. Odontopagus concretus
   noch am fertigen Zahn erkennbare Fissur. Getrennte Pulpen, bilden aber doch ein Ganzes. Dentin ist konfluiert.
   a) aequalis, wenn beide Teile in Form und Größe sich gleichen. Symmetrisch — asymmetrisch.
   b) parasiticus oder inaequalis: der ausgebildete Zahn (Autosit) trägt den wenig entwickelten Zwillingsbruder (Parasit) an sich oder in sich (dens in dente). Symmetrisch — asymmetrisch.

III. Vereinigung von Nachbarzähnen.

1. In Form von Verschmelzung (confusio).

Typ Riesenzahn. Vorkommen fraglich (Sternfeld, Peckert, Meyrhofer).

2. In Form einer Verwachsung (concrescentia). Graduell sehr verschieden. Immer konfluieren, aber dabei die Dentinmassen.
   a) symmetrisch — b) asymmetrisch.

B.) Doppelbildung auf pathologischer Grundlage

IV. Verstrickung von Zähnen (constrictio) d. h. Vereinigung von deren Wurzelteil mittels Zement. Sie kann betreffen:

1. benachbarte normale Zähne untereinander,
2. benachbarte normale mit überzähligen Zähnen der Gattung I, 1 oder 2.

Es muß betont werden, daß es sich bei der Gattung IV nicht um eine Mißbildung wie bei I, II und III, sondern um eine pathologische Erscheinung an normalen oder mißgebildeten Zähnen handelt. Nur ist gegebenenfalls zu unterscheiden zwischen einer Verstrickung

a) infolge Zementhypertrophie
b) infolge eines Zementoms.

Die Gruppe IV würde am besten deshalb hier garnicht unter den Begriff „Doppelmißbildungen" eingereiht werden, wenn sie nicht bisweilen eine Doppelmißbildung vortäuschte. Sie wird also aus bestimmungstechnischen, nicht teratologischen Gründen hier ihren Platz finden müssen.

Auf die oben erwähnte Arbeit (Dr. W. Lux) näher einzugehen, erübrigt sich an dieser Stelle deshalb, weil manche Begriffe (Zwillingszahn z. B.) mißverstanden und die alten hergebrachten und daher eingefleischten Ausdrücke (concretus und confusus) ohne Not zu Gunsten unbekannter und unzweckmäßiger (cognatus, connexus) fallen gelassen sind. So ist übersehen, daß auch die doppelt angelegten aber nicht verwachsenen Zähne (sog. überschüssiger Zahn) auch zu den Dentes geminati (Maagk, Apffelstaedt) gehören.

Außerdem ist den Verfassern die neue Literatur über diesen Stoff nicht bekannt gewesen, nach deren Kenntnisnahme die Voraussetzungen zu ihrer Arbeit entfallen dürfte.

Einige Beispiele mögen zeigen, daß obige Einteilung allen vorkommenden Fällen gerecht wird: um schon im Zahnschema solche Mißbildungen bezeichnen zu können, schlage ich folgende Zeichen vor:

confusio ⌒ doppelter,
concrescentia ⌒ einfach, } Bindestrich über bezw. unter 2 Zähnen
constrictio — Bindestrich zwischen 2 Zähnen.

Unterentwicklung eines der beiden Zwillingszähne könnte durch eine kleinere Zahl (ähnlich wie ein Potenz bezeichnet wird) versinnbildlicht werden:

$$\frac{\cdot\ \cdot\ \cdot\ \cdot\ |\ 1^1 2\ 3\ 4\ .\ .}{\cdot\ \cdot\ \cdot\ \cdot\ |\ \cdot\ \cdot\ \cdot\ \cdot}$$

| | | |
|---|---|---|
| 3 3 1 | 1 1 2 | — A. I. 1: dentes geminati aequales } asymmetrisch |
| 3 2 1 | $1\ 2^2\ 3$ | — A. I. 2: „ „ inaequales } asymmetrisch |
| 3 2 $\overset{\frown}{1}$ 1 | 1 2 3 | — A. II. 2: Odontopagus concretus aequalis |
| 3 2 $^1\overset{\frown}{1}$ | 1 2 3 | — A. II. 3: „ „ parasiticus |
| 4 3 2 1 | 1 2 3 $\overset{\frown}{4}$ 4 | — A. II. 1a: „ confusus aequalis |
| 5 4 3 2 1 | 1 2 3 $\overset{\frown}{4^4}$ 5 | — A. II. 1b: „ „ parasiticus |
| 5 4 3 2 1 | 1 2 3 4—5 | — B. IV. Constrictio |
| 4 3 2 1 | $\overset{\frown}{1}$ 2 3 4 | — A. III. 2: concrescentia zweier Nachbarzähne |
| 3 2 $^1\overset{\frown}{1}$ | $\overset{\frown}{1}$ 1—2 3 | — A. II. 1a + A. II 2b + B IV 2 |

Für die Aetiologie dieser Mißbildungen sind verschiedene Gründe angeführt worden.

In Anbetracht des Umstandes, daß es sich bei diesen Zahnmißbildungen um ganz dieselben Vorgänge handelt, wie bei den Mißbildungen überhaupt, muß hier kurz auf ihre Genese eingegangen werden.

In Frage kommt stets Erblichkeit plus intrauterine Einflüsse zum Zustandekommen einer Mißbildung. Eine solche, die ein Elter auf das Kind übertrug, ist vererbt (teratologische Vererbung). Sind pathologische Eier oder Spermien oder unglückliche Amphimixis die Ursache, so kann man nicht von Vererbung sprechen; es liegt

dann die Entstehung in einer Keimschädigung. Es kommen also folgende genetische Faktoren in Betracht: 1. Vererbung, 2. Keimschädigung, 3. intra-uterine Keimbeeinflussung. Diese letztere verursacht; Verwachsungen, Verschmelzungen, Spaltungen, exzedierendes Wachstum, Defektbildungen, Hemmungsbildungen und Verlagerungen.

Die Begriffe, mit denen diese Arbeit sich auseinandersetzt, sind:

1. Verwachsungen oder concrescentia = Vereinigung von Organen oder ganzen Körpern mit sichtbarer Grenze.
2. Verschmelzung oder confusio = Vereinigung von Organen oder ganzen Körpern ohne Grenze.
3. Verstrickung oder constrictio = Zusammenwachsen von Geweben durch pathologische Vorgänge nach der Entwicklung.

Zunächst besteht darüber heute keine Meinungsverschiedenheit, daß es sich bei der Bildung von Zwillingszähnen um eine intrauterine Exzeßbildung in dem Sinne handelt, daß Zahnkeime sich spalten und Zwillingszähne bilden oder Ersatzzahnkeime zwiefach produziert werden. Neuestens sind die uneinheitlichen Ansichten der Lehrbücher über die Genese der Mehrbildungen dahin präzisiert worden, daß eine Mehrbildung von Zähnen der 1. Dentition nur durch Spaltung des Zahnkeims erfolgen kann, während bei Zähnen der 2. Dentition meist eine Zwillingsbildung von Ersatzsprossen einsetzt. Eine Mehrbildung durch Spaltung soll bei der 2. Dentition nur in Fällen von Kieferspalt vorkommen.

Welche Ursachen aber als auslösende Momente in Frage kommen, darüber ist noch keine einheitliche Ansicht zu finden, dafür aber umsomehr Hypothesen. Eine verbreitete Meinung ist die eines Druckes auf den Follikel oder die Ersatzleiste im Sinne eines exzessiven Wachstumsreizes. Die Tatsache, daß Verschmelzungen am häufigsten zwischen dem 2. und 3. Molar vorkommt, soll z. B. nach Kantorowicz auf dem Raummangel am Ende der Zahnleiste, also auf Druckwirkung beruhen.

In einer Untersuchung über mechanisch erzeugte Entwicklungsstörungen („Experimentelle Zahnkeimmißbildungen") unterscheidet Bauer zwei Gruppen: „solche, die Verbildungen der Gestalt bei im Großen und Ganzen erhaltenem physiologischen geweblichem Aufbau zeigen und solche, die bei ungefähr erhaltener normaler Gestalt Abänderungen in der Lagerung der Gewebe und der Gewebe selbst aufweisen". In die erstere Kategorie rechnet er z. B. Verschmelzungen, Zwillingsbildung und Verkümmerung und macht neben dem Erbfaktor auch das mechanische Moment, gegeben durch die Raumbeengung, verantwortlich. (Deutsche Monatsschrift für Zahnheilkunde 1928, Heft 14). Da es sich hierbei meist um intrauterine Vorgänge handelt, sind die Forschungen in dieser Richtung sehr erschwert.

Für die kausale Genese der Spaltung eines Zahnkeimes dürften die gleichen Gründe in Betracht kommen, wie für Spaltbildungen überhaupt.

Die Trennungen, allgemein gesagt, sind im Gegensatz zu den Hemmungen amniotischer Natur, d. h. das Organ war schon normal angelegt und ist später, aber intra-uterin noch, gewaltsam durch amniotische Bänder getrennt worden oder wenigstens derart eingeschnürt, daß scheinbar eine Trennung, in Wirklichkeit aber nur eine Entwicklungshemmung, aber exogen, nicht wie bei den Hemmungsspalten endogen, einsetzte, wodurch mehr oder weniger tiefe Einkerbungen entstanden.

Diese Trennungsspalten oder sekundären Spalten haben weniger zahnärztliches Interesse als die Hemmungsspalten, weil sie an den Kiefern ja niemals vorkommen können (Herbst).

Letztere können wir uns durch einen Stillstand der Entwicklung erklären, doch kommt diese Hemmung nicht wie bei den Trennungsspalten von außen her, sondern von innen heraus, ist also endogen entstanden.

Wie eine solche Spaltbildung einen Zahnkeim zu trennen vermag, zeigt ein klassisch gewordenes Beispiel, das von Peter beschrieben wird: „Die Spalte reicht vom

Lippenrand durch die Oberlippe und vom Nasenflügel gedeckt bis zur Apertura pyriformis. Sie liegt im Bereich des Zwischenkiefers, der noch seitlich über sie hinausragt, zwischen dem mittleren Nasenfortsatz einerseits und dem Oberkieferfortsatz und seitlichem Nasenfortsatz andererseits. Am Gaumen durchschneidet sie den Zwischenkiefer und reicht bis zum foramen incisivum. Die Anlage des seitlichen Schneidezahnes wird von der Spalte durchschnitten. Entwickeln sich diese halben Anlagen der lateralen Incisivi zu ganzen Zähnen, so erklärt sich ungezwungen das Vorkommen von 3 Schneidezähnen, von denen einer lateral und zwei medial von der Spalte stehen, wie andererseits auch durch mangelhafte Ausbildung eines Teils des Knochens mit seinem Alveolarfortsatz andere Formen des Gebisses uns verständlich werden".

Um zu verstehen, warum die Lippenkieferspalte den Zwischenkiefer durchschneiden kann, muß man sich daran erinnern, daß die Entwicklung des Knochens mit den primären Gliederungen des Gesichtes nicht in einem gesetzmäßigen Zusammenhang steht. Die Knochen halten sich bei ihrer Anlage nicht an die Grenzen der Gesichtsfortsätze, sondern entwickeln sich ganz unabhängig von diesen. So überschreitet der Zwischenkiefer seitlich das Gebiet des mittleren Nasenfortsatzes: er liegt also nicht nur im Bereich dieses, sondern auch in dem des seitlichen Nasen- und Oberkieferfortsatzes (Peter).

Die Frage, wie sich das Gebiß an den Spaltstellen verhält, läßt sich folgendermaßen beantworten: Wir sehen selten nur einen seitlichen, oft zwei und fast ebenso häufig gar keinen seitlichen Schneidezahn. Nach Peters Ansicht wird der Keim des seitlichen Schneidezahnes durch die Spaltbildung getroffen, welcher dadurch entweder zur Seite gedrängt wird und erhalten bleibt oder geteilt wird und zwei Zwillingszähne hervorbringt oder schließlich zerstört wird, sodaß kein Zahn erscheint. Die Ansicht, daß der primär gespaltene Zahnkeim auch die Kieferspalte erzeugt, ist vermutet worden (Warnekros), aber schon ontogenetisch nicht haltbar (Grünberg).

Vielleicht ist es aber umgekehrt nicht von der Hand zu weisen, daß einmal eine solche Spaltbildung nur noch in der Zahnanlage als Doppelmißbildung oder Defekt evident wird, während bei der Bildung des Gesichtsschädels die exogene oder endogene Ursache, die zur Nichtvereinigung der Gesichtsfortsätze hätte führen können, wegfiel. Man hätte dann möglicherweise an hierzu prädisponierten Stellen in zwei dentes geminati aequales oder inaequales oder Odontopagi die Reste einer intrauterin angelegten aber dann wieder reparierten Spaltbildung zu sehen. Diesen Mißbildungen käme in diesem Falle auch eine symptomatische, auf die Tendenz zu einer Spaltbildung verweisende Bedeutung zu, die wegen ihrer hereditären Zusammenhänge anamnestisch geklärt werden könnten.

Es wäre hierin eine Parallele mit den sog. Narbenspalten zu sehen, wie sie u. a. Grünberg (Grünberg, Mißbildungen des Kopfes) beschreibt als mediane Lippenspalte, laterale vernarbte Lippenspalte. Bei einer doppelseitigen vernarbten lateralen Lippenspalte zeigte das Gebiß kleine Unregelmäßigkeiten in der Zahnstellung, doch waren keinerlei Anzeichen von vernarbter Kieferspaltbildung aufzufinden. Ebenso sind Fälle beschrieben, von vernarbter Gaumenspalte, schräger Gesichtsspalte (Kraske) und querer Wangenspalte.

Bezüglich der Erblichkeit der Spaltbildungen ist zu sagen, daß sie bei Mutter und Kind sowohl wie bei Vater und Kind häufig zu finden sind. Die Vererbung geht also von beiden Geschlechtern aus. Man nimmt etwa 20% von vererbten Spalten an, wobei es merkwürdig ist, daß einige Mütter für Spaltbildungen prädisponiert erscheinen. So hat Haymann 7 Spalten bei 7 Kindern derselben Mutter nachgewiesen. Desgleichen hat er unter 244 Fällen 55 erbliche gefunden.

Die Ursache zur Vererbung kann demnach in jedem elterlichen Keim liegen und die reine Erblichkeit einer bereits im „Elter“ vorhandenen Mißbildung als feststehend betrachtet werden.

In diesen Tatsachen dürfte ein Hinweis liegen, auch Spaltbildungen des Zahnkeimes bezüglich der Vererbungsmöglichkeit anamnestisch genau zu prüfen, wozu die heute ja allerorts eingerichteten Schulzahnkliniken einen geeigneten Boden bieten.

Busch und Partsch sind der Ansicht, daß es sich bei den doppelt angelegten Zähnen um zufällig durch mechanische Einwirkung erfolgte Abspaltung des Zahnkeimes handelt. Desgleichen weist Partsch darauf hin, daß weithin die Mehrzahl der Fälle von „Dentes supernumerari" im Bereich des Zwischenkiefers beobachtet wurden, wo die Schwierigkeit der embryonalen Entwicklung solche Abspaltungen begünstigt.

Es ist hiermit wohl die Schwierigkeit der Vereinigung der Gesichtsfortsätze gemeint, die ja, wie oben ausgeführt, hier überhaupt leichter zu Spaltbildungen führt,

Die heute noch so wenig erforschten normalen Einflüsse des endokrinen Systems mit ihren antagonistischen aber auch vikariierenden Wirkungen sind ebenfalls für die Gewebsmißbildungen verantwortlich gemacht worden, sicher nicht mit Unrecht. Während Aronson lediglich eine Hypofunktion der Thymusdrüse als Ursache in Betracht zieht, messen andere Autoren den Hormonen sämtlicher inneren Drüsen ihre unzweifelhafte Bedeutung bei. Dabei darf aber nicht vergessen werden, daß das endokrine System nur dann ätiologisch in Frage kommen kann, wenn eine symmetrische Mißbildung festgestellt ist, da die innersekretorischen Drüsen mit einer ziemlichen Gesetzmäßigkeit auf beide Körperseiten wirken. Bei der Begriffsbildung ist daher noch die Unterscheidung ob symmetrisch oder asymmetrisch nicht zu entbehren.

Da geistige und körperliche Degenerationserscheinungen meist von innersekretorischer Dysfunktion abhängen und mit Anomaliien der Zahnbildung häufig vergesellschaftet sind (Remstädt, Pavel, Kranz, Preiswerk u. a.) scheint die Ansicht der hormonalen Aetiologie auch für diese Mißbildungen eine gewisse Bedeutung zuzukommen.

Auch deszendenztheoretische und phylogenetische Gründe sind angeführt worden, um diese Bildungsfehler zu erklären. Wenn die Verwachsung und Verschmelzung so zu denken ist, daß benachbarte und verkalkte Keime infolge Platzmangels derartig aneinander gedrängt werden, daß ein Zusammenwachsen, also gewissermaßen eine partielle Verschmelzung stattfindet, so drängt sich bei diesem Vorgang die Ähnlichkeit mit der Bildung der komplizierten Höckerzähne nach der Kükenthal'schen Koncrescenztheorie auf.

In Heft 4 der Zeitschrift für Stomatologie (1931) beschreibt H. Sicher eine Zahnabnormität der Colobus paliatus Cottini wie folgt:

„Wir finden nun den rechten mittleren Schneidezahn deutlich (um etwa 1 mm) verschmälert. Hinter der Zahnreihe, mit der Wurzel im rechten Zwischenkiefer implantiert, mit der Krone von lingual her in den Zwischenraum zwischen den Hälsen der mittleren Incisivi hineingeschmiegt liegt ein überzähliger Zahn, dessen Krone etwa lanzettförmig ist. Mesial von $\underline{|3}$ liegt ein zweites Zahnrudiment, ein etwa bleistiftminendickes Stäbchen, an der Spitze schmelzbedeckt, das sich der Krümmung der mesialen Eckzahnkante anlegt. Der linke Eckzahn ist wesentlich schmäler als der der rechten Kieferhälfte".

Daß es sich in diesem Falle um je ein Zwillingszahngebilde handelt, ist klar, da die „Überzähligkeit" konstatiert ist. Leider aber ist der Befund der Verschmelzung durch eine Röntgenaufnahme oder Schliffuntersuchung nicht festgestellt. Die $\underline{\widehat{1\,1}|}$ können daher entweder nach Klasse I, 2: gemini dentales inaequales oder unter II, 2, b: Odontopagus concretus parasiticus gerechnet werden.

Bei $\underline{|\widehat{3\,3}}$ sind die gleichen Möglichkeiten gegeben, nur mit dem Unterschied, daß hier die Bildung symmetrisch ist; denn Sicher fährt fort:

„Interessant ist aber nun, daß nicht etwa der linke Eckzahn neben dem das Zahnrudiment steht, schmäler ist als normal, sondern daß der rechte caninus viel breiter

ist. Man ist ohne weiteres versucht anzunehmen, daß beiderseits ein überzähliger Keim mesial vom Eckzahn entstand, der linke selbständig blieb, der rechte aber mit dem Eckzahn zu einem einheitlichen Gebilde verschmolz".

Diese Beobachtung ist ganz richtig, nur ist sie von Sicher nicht in das Begriffsschema der Doppelmißbildungen eingeordnet worden. Der $\overset{\frown}{3\,3}|$ stellt einen Odontopagus confusus parasiticus dar (II, 1, b). Leider ist nicht klar gesagt, ob der $\overset{\frown}{3\,3}|$ doppelt so breit ist als der normale $3|$ oder nur um etwas breiter. In ersterem Falle würde unter II, 1, a (Odontopagus confusus aequalis), in letzterem unter II, 1, b, einzuordnen sein. Auf alle Fälle handelt es sich aber um den Typ „Riesenzahn". Die Symmetrie bezieht sich hier nur auf die Begriffe: Odontopagus, während bei $|3\,3$ concrescentia, bei $\overset{\frown}{3\,3}|$ confusio vorliegt.

Dies interessante Beispiel sei erwähnt, weil es erstens zeigt, daß diese Doppelmißbildungen auch bei Tieren, zweitens, daß sie bei ein und demselben Individuum in gehäuftem Maße vorkommen können und schließlich, wie wertvoll die Einbürgerung eines bewährten Begriffsschemas zum Zwecke der Beschreibung sein kann.

Da bisher solche „überzähligen Zahnrudimente" (Sicher) am Eckzahn kaum, gewiß aber nicht an solchen von Affen beobachtet wurden, nimmt Sicher an, daß es sich hier um ein Zeichen handeln könne, das im „Bereich gewisser Zahnanlagen Umwandlungen (im Sinne der Reduktion?) vor sich gehen".

Sternfeld weist bei Untersuchung der Ursache für das Auftreten überzähliger Zähne darauf hin, daß diese in so bestimmten Formen und an so bestimmten Stellen vorkommen, daß von einer Zufälligkeit nicht die Rede sein kann. Er sucht für dieses Verhalten eine Erklärung in der Phylogenese des Gebisses und führt in dieser Verbindung das generalisierte Gebiß in der Eozänperiode für die höheren Säugetiere, Monodelphier, an, das folgende Formel besitzt:

$$J\ \frac{1\,2\,3}{1\,2\,3}\quad C\ \frac{1}{1}\quad P\ \frac{1\,2\,3\,4}{1\,2\,3\,4}\quad M\ \frac{1\,2\,3}{1\,2\,3}$$

und meint, man könnte daher den häufigsten Zuwachs in der Gegend der Schneidezähne und Prämolaren als einen atavistischen Rückschlag werten.

Interessant ist es, wie in dieser Verbindung die Frage des bisweilen vorkommenden 4. Molaren aufgefaßt wird. Die meisten Autoren sehen darin eine atavistische Bildung und ziehen als Beweis die Anthropoiden heran, bei denen er häufig nachgewiesen ist. Zuckerkandl spricht von einem „epithelialen Rudiment" eines 4. Molaren. Bei tieferstehenden Menschenrassen kommt der 9er häufiger als bei zivilisierten vor. Apffelstaedt ist der Ansicht, daß es sich stets auch hier um eine Zwillingsbildung handelt.

Einen Zusammenhang mit der noch umstrittenen Ansicht einer prälaktealen Zahnleiste zu suchen, darf wohl dann ausgeschlossen werden, wenn die Zwillingsbildung sich mesio-distal erstreckt, während sie bei labiolingualer Ausdehnung vielleicht in Betracht kommen könnte. Adloff hat (1909) in zwei ausgezeichneten Bildern wohl den bündigen Beweis für das Vorkommen einer solchen Zahnleiste gebracht. Es handelt sich um einen mit Haematoxylin gefärbten Schnitt durch einen zweiten Milchmolaren eines ca. 10 Wochen alten Embryokopfes. „Auf der Abbildung sieht man die Anlage des Zahnes im Beginn des glockenförmigen Stadiums, lingual ist das freie Ende der Schmelzleiste erkennbar. Ganz labial springt die Lippenfurchenleiste tief und kompakt ins Bindegewebe vor. Zwischen ihr und der Anlage der Milchmolaren liegt dicht unter dem Schleimhautepithel nur noch ganz lose mit ihm im Zusammenhang ein kleiner Epithelzapfen, der sich durch seine kappenförmige Einstülpung deutlich als Schmelzkeim dokumentiert.

Adloff meint, daß praelakteale Reste aus diesem Stadium zu den größten Seltenheiten gehören, daß es aber gelegentlich zur Ausscheidung von Hartgebilden kommen könnte. Ob diese sich dann allerdings bis zu einem, wenn auch verkümmerten Zwillingszahn entwickeln, ist recht zweifelhaft.

Wie dem auch sei; nur eine große Reihe von Beobachtungen dieser Gebilde kann schließlich Aufschluß darüber geben, ob sie in den Kreis atavistischer Rückbildungen einzuordnen sind oder ob sie sich in Richtung des Zukunftsgebisses bewegen.

Die klinische Bedeutung dieser Mißbildung bedarf nur noch einer kurzen Erwähnung. Ihrem seltenen Vorkommen entsprechend spielen Zwillingszähne, Verschmelzungen und Verwachsungen (Verstrickungen) klinisch eine geringe Rolle. Abgesehen davon, daß die nur subgingival „vereinigten" Zähne ein unerwartetes Extraktionshindernis bilden können, wäre im Falle einer Pulpitis die Anzahl und Lage der Pulpa und der Wurzelkanäle genau zu prüfen. Bei jedem Riesenzahn sollte man den Verdacht auf einen Odontopagus confusus hegen und ihn röntgenologisch untersuchen. Die Odontopagi concreti sind ja meistens durch die Trennungsfissur als solche ohne weiteres zu erkennen.

Während diesen Mißbildungen im Milchgebiß eine kosmetische Bedeutung nicht zukommt, können sie im bleibenden Gebiß, besonders im Frontzahngebiet, wohl eine ein normales Aussehen erstrebende Therapie verlangen. Wie diese zu erfolgen hat, kann natürlich nur von Fall zu Fall entschieden werden und muß dem Geschick des Zahnarztes vorbehalten bleiben.

Mit Rücksicht auf das im vorigen Abschnitt bezgl. der möglichen Beteiligung des endokrinen Systems Gesagte, dürfte eine Beobachtung des Patienten in dieser Richtung am Platze sein, besonders wenn es sich um symmetrische Mißbildungen handelt.

Eine genaue, auch röntgenologische Untersuchung auf andere Zahnentwicklungsstörungen, besonders im Gebiete des bleibenden Gebisses, wenn die Mißbildungen sich im Milchgebiß vorfanden, sollte jedenfalls immer stattfinden.

Eine solche Untersuchung ist schon deshalb erforderlich, weil ja bisweilen, wie oben angeführt, eine Doppelmißbildung das Ergebnis von Druckursachen auf die

Epithelleiste ist, also eine Wachstumshemmung in der Bildung des knöchernen Kiefers vorliegen kann, der man durch frühzeitige orthodontische Maßnahmen leichter begegnen kann, als wenn erst beim Erscheinen des Dauergebisses die Anomalien sichtbar werden.

Im Hinblick auf die mögliche Erblichkeit von Spaltbildungen in der Familie des Patienten sollte bei keinem vorkommenden Falle von Doppelmißbildungen eines Zahnes die anamnestische Untersuchung daraufhin versäumt werden.

Es folgen nunmehr drei Fälle von Mißbildungen im Milchgebiß aus der Freiburger Schulzahnklinik.

1. Fall.

Eugen W., Schüler, 9 Jahre alt.

Durchgemachte Krankheiten: Masern, Rachitis. Der Junge ist etwas unterentwickelt, geistig nicht rege und unbegabt. Auffallend ist eine blasse Gesichtsfarbe und Mangel an Fettpolster.

Vater: 48 Jahre, gesund. Normale Zahnverhältnisse,

Mutter: 44 Jahre, leidet dauernd an Zahnschmerzen und hat fast keine Zähne mehr im Mund.

Geschwister: Ein Bruder 11 Jahre alt, 3 Schwestern 19, 20 und 22 Jahre alt. Bei ihnen ist bezgl. der Zahnverhältnisse nichts zu bemerken. Die 19 Jahre alte Schwester litt ebenfalls an Rachitis.

Über Spaltbildungen in der Familie konnte nichts festgestellt werden.

Das Zahnschema des Eugen W. zeigt:

| | |
|---|---|
| 6 V IV — 2 1 | $\widehat{\text{I I}}$ II III IV V 6 |
| 6 V IV III 2 1 | 1 2 3 IV V 6 |

1.)

eine Mißbildung am oberen linken Milchschneidezahn.

Der Zahn hat eine Gesamtbreite von 10 mm, die mesiale Hälfte mißt 5 mm, die distale 5 mm. Beide Zähne gleichen sich in der Form. Die labiale Fissur reicht bis zum Zahnfleischrand und ist ziemlich seicht, die pala-

1.) Mein Vorschlag geht dahin, im Zahnschema eine Concrescentia durch $\frown$, eine confusio durch $\approx$ zu bezeichnen, wodurch die betr. Mißbildung schon in dem Zahnschema ersichtlich ist (s. S. 12).

tinale Rille ist dagegen tiefer eingeschnitten, besonders am tuberculum, wo sie sich etwa 2 mm einsenkt. Auch palatinal reicht sie bis zum Zahnfleischrand.

Eine Besichtigung der Röntgenaufnahme ergibt folgendes Bild (s. Bild 1):

Der linke obere Schneidezahn ist doppelt angelegt; daneben erscheint der nicht durchgebrochene IIer, der aber schon fast resorbiert ist. Von den Ersatzzähnen sind lediglich die ersten Schneidezähne und die Eckzähne angelegt, die zweiten Incisivi fehlen.

Aus dem Befund geht ganz klar hervor, daß es sich hier um einen Zwillingszahn und zwar um einen Odontopagus concretus aequalis A. II. 2, a im Milchgebiß handelt.

Man ist versucht, diese Mißbildung mit der Retention des Nachbarmilchzahnes in einen Zusammenhang zu bringen. Durch irgendwelche endogenen Hemmungen oder Druckwirkungen auf die Zahnleiste könnte der Keim des ersten Schneidezahnes gespalten bezw. eingeschnürt worden sein, wodurch dieser mehr Platz zur Entwicklung brauchte und den Keim des lateralen Schneidezahnes in die Tiefe verdrängte, sodaß dieser dann garnicht mehr zum Durchbruch kam. Gegen eine hormonale Veranlassung auf Grund einer endokrinen Störung spricht die Regelmäßigkeit auf der anderen Kieferseite.



Bild 1

Obwohl eine Rachitis beim Patienten festgestellt ist, so kann auch diese nicht die Veranlassung für die Entwicklungsstörung gewesen sein, da ja die Keimstörung

und -verlagerung in eine so frühe Epoche des Fetallebens fällt, wo dem Embryo die accessorischen Nährstoffe sicher noch nicht gefehlt haben.

Für eine progressive Entwicklung in der Gesamtanlage des Gebisses könnten sowohl hier wie in Fall 2 das Fehlen der 2. Incisivi sprechen, die ja schon als rudimentäre Gebilde anzusehen sind.

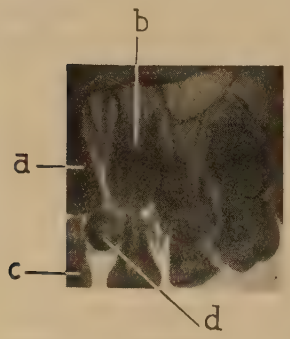


Dieses Bild soll die Anzahl und Stellung der Ersatzzähne zeigen.

a = $\lfloor\underline{1}$
b = $\lfloor\underline{3}$
c = die Milchzwillingszähne $\lfloor\underline{\widehat{II}}$
d = $\lfloor\underline{II}$ nicht durchgebrochen

Bild 2

## 2. Fall.

### Frieda Kl., 9 Jahre alt.

Durchgemachte Krankheiten: Rachitis. Das Mädchen ist gut entwickelt, aber geistig etwas zurückgeblieben.

Vater lebt, ist Potator. Seine Zähne zeigen keinen besonderen Befund.

Die Mutter starb an Lungenentzündung mit 29 Jahren

Geschwister: Es sind vorhanden 3 Schwestern von 9, 10 und 12 Jahren, die mit einer Ausnahme geistig und körperlich unterentwickelt sind.

Spaltbildungen in der Familie konnten nicht festgestellt werden.

Die genau untersuchten Gebisse der Geschwister haben keinerlei Abnormitäten ergeben, die etwa auf hereditäre Veranlassung zu Mißbildung der Zähne schließen ließen. Bei der Schwester Margret zeigen lediglich die $\overline{4 \mid 4}$ eine Unterentwicklung; sie sehen eckzahnähnlich aus, da die palatinalen Höcker kaum ausgeprägt sind. Bei der an und für sich geistig und körperlich am wenig-

sten entwickelten Schwester Emma ist eine Anomalie der Klasse 3 nach Angle mit starker Gesamtprotrusion des Unterkiefers und Hypoplasien der unteren Incisivi auf rachitischer Grundlage festgestellt worden.

Zahnschema der Frieda Kl. im Dezembar 1930:

| | |
|---|---|
| 6 V IV III II I | I II III IV V 6 |
| 6 V IV — — 1 | I II III IV V 6 |

Im April 1931:

| | |
|---|---|
| 6 V — III 2 1 | 1 2 III IV V 6 |
| 6 V IV — — 1 | 1 — — IV V 6 |

Die Röntgenuntersuchung ergab folgende Bilder:

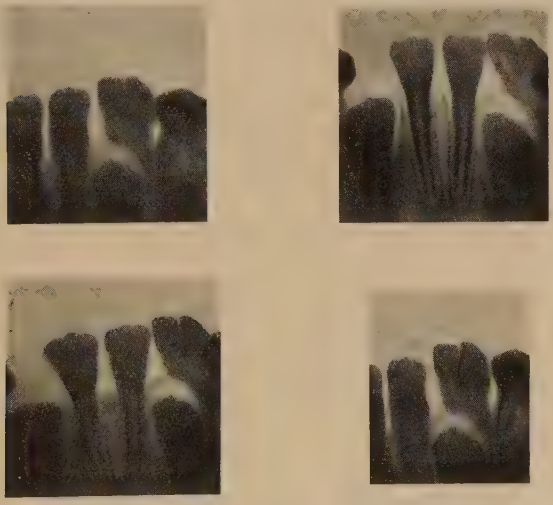

Bild 3

In diesem Falle ist eine Verwachsung, Concrescentia (Herbst, Apffelstaedt) der beiden Nachbarmilchzähne II und III links unten festzustellen. (III. 2. des Schemas auf Seite 10.)

Es könnte ein Zweifel bestehen, ob die Verwachsung zwei Zweier umfaßt und ein Milcheckzahn vielleicht garnicht angelegt war. Doch spricht die Form des distalen Zahnes, wie auch im Röntgenbild zu erkennen ist, für einen Caninus (Bild 2 und 3). Diese Möglichkeit besteht

wohl wenn man bedenkt, daß im Unterkiefer zwischen Schneide- und Eckzahn im Gegensatz zum Oberkiefer eine trennende Sutur nicht vorhanden ist.

Daß die seitlichen Ersatzschneidezähne nicht angelegt sind, ist wohl eine Seltenheit. Doch könnte man, wenn man sich die Herbst'sche Anschauung vom Zukunftsgebiß zu eigen macht, auch denken, daß die beiden vorhandenen Schneidezähne die seitlichen sind, während die mittleren fehlen.

Dieser Zahn hat eine größte Kronenbreite von 7,5 mm. Die mesiale Krone ist 3,5 mm, die distale 4 mm breit. Die etwa 1 mm tiefe Trennungsfissur geht labial bis zum Zahnfleischrand, palatinal nur bis zum tuberculum herunter.

Das Röntgenbild zeigt getrennte Pulparäume und getrennte Wurzelkanäle, welcher Befund nach Ausfall des Zahnes bestätigt wurde.

Es wird also hier mit der Ansicht der räumlichen Beengung als ätiologischer Faktor zu rechnen sein, indem die benachbarten Keime der II und III vor der Verkalkung derartig aneinander gedrängt wurden, daß sie sich vereinigt haben.

Einen 3. Fall

von Zahnverwachsung, der mir leider erst post extractionem zugänglich geworden ist, möchte ich aber des Zusammenhanges wegen doch noch kurz anführen (s. Bild 4).

Bild 4

Hier sind die I und II links oben verschmolzen, es haben sich also zwei Nachbarzähne vereinigt. Die Kronen der beiden Zähne sind bis zur Schmelz-Zementgrenze

gespalten. Von etwa 2 mm Breite oben verengt sich die Spalte wurzelwärts und vereinigt sich an der Schmelzgrenze. Zwischen den beiden Wurzeln ist eine ziemlich tiefe breite Fissur vorhanden. Die Breite der Gesamtkrone beträgt 9 mm, mesial 3,5 mm, distal 4,5 mm. Der aufgesägte Zahn zeigt getrennte Wurzelkanäle und getrennte Pulpenräume, die übrigens infolge einer im Spalt entwickelten Karies gemeinsam erkrankt sind. Die Trennungsfissur ist so tief und durchgehend, daß man versucht wäre, an eine „Verstrickung" zu denken. Die genaue Untersuchung zeigt indessen, ein Konfluieren der Dentinmassen im Wurzelteil, sodaß man diese Erscheinung als eine partielle Verschmelzung zweier benachbarter Zähne oder eine Verwachsung im Sinne Apffelstaedts ansprechen muß (Concrescentia A. II. 2).

Leider war dieser Fall anamnestisch nicht mehr auszuwerten, sodaß bezüglich der Aetiologie nur Vermutungen am Platze sind.

# Literatur-Nachweis


*Busch*: Verhandlungen der deutschen odontologischen Gesellschaft Bd. V. 1894

„ Deutsche Monatsschrift für Zahnheilkunde. XV. Jahrgang 1897 — Heft 1 und 2

*Bruhn:* Handbuch der Zahnheilkunde. Bd. 1

*Scheff, Jul.:* Handbuch der Zahnheilkunde 1891, dasselbe 1909

*Lints, W.:* Die Zahnheilkunde. Dez. 1926 Nr. 12

*Kantorowicz:* Klinische Zahnheilkunde 1930

*Port-Euler:* Lehrbuch der Zahnheilkunde 1929

*Riha:* Über Zwillingszähne. Wiener med. Wochenschrift 1907 H. 5

*Adloff:* Überzählige Zähne und ihre Bedeutung. D. Monatsschrift für Zahnheilkunde. 1901 Heft 5

*Litch:* III. Bd, The American System of Dentistry 1887

*Bauer, W.:* Mechanisch erzeugte Entwicklungsstörungen des Zahnkeimes. Deutsche Monatsschrift für Zahnheilkunde 1928

*Sternfeld:* Verwachsung, Verschmelzung, Zwillingsbildung. Scheff's Handbuch 1909, Bd. 1

*Berg, E.:* Über Gaumenzahn und Kieferdegeneration bei Kriminellen. Deutsche Zahnärztliche Wochenschau 25 / 26

*Eidmann:* Entwicklungsgeschichte der Zähne des Menschen 1925

*Kükenthal:* Zur Dentitionsfrage. Anat. Anz. Bd. 10

*Remstädt:* Korresp. Blatt für Zahnärzte. 1931, Heft 3

*Herbst:* Atlas und Grundriß der Mißbildungen der Kiefer und Zähne.

*Apffelstaedt*: desgleichen.

*Peter K.:* Atlas der Entwicklung der Nase und des Gaumens beim Menschen 1913

*Schwalbe, E.:* Mißbildungen, Pathol. Anatomie 1909

*Lux, Friedr. u. W.:* Versuch einer Klassifizierung der durch Verwachsung oder Verschmelzung entstandenen Zahnabnormitäten. Deutsche Monatsschrift für Zahnheilkunde. 1931, Heft 8

*Sicher, H.*: Über pathologische Veränderungen am Gebiß von Colobus und ihre phylogenetische Bedeutung. Zeitschrift für Stomatologie 1931, Heft 4

*Maagk, W.:* Zahnärztliche Rundschau Nr. 50, 1927

# Lebenslauf.

Ich bin geboren am 30. Januar 1886 in Wiesloch bei Heidelberg. Mein Vater war der Großh. Bad. Bezirks- und Kreisoberhebarzt Medizinalrat Dr. J. Steffan, gestorben 1908 in Freiburg.

Im Jahre 1905 bestand ich die Abiturientenprüfung am hum. Gymnasium in Donaueschingen. 1905/06 studierte ich Jura, wendete mich aber dann dem aktiven Militärdienst zu. Bis zum Kriegsausbruch stand ich als Offizier beim 6. Bad. Inf. Regt. Nr. 114 in Konstanz. Den Krieg machte ich 4 Jahre lang an der West- und Ostfront mit. Nach dem Krieg stand ich noch 1 Jahr bei der Reichswehr, mußte dann aber wegen einer Kriegsverwundung den Abschied nehmen. Bis 1924 betätigte ich mich auf einer Bank, dann studierte ich 4 Semester Volkswirtschaft.

Im Sommer 1928 begann ich in Freiburg i. Brsg. das Studium der Zahnheilkunde, legte am 2. August 1929 die Vorprüfung und am 28. April 1931 das Staatsexamen mit der Note „1“ ab.

Mit dem Datum vom 13. Mai wurde mir die Approbationsurkunde ausgestellt.